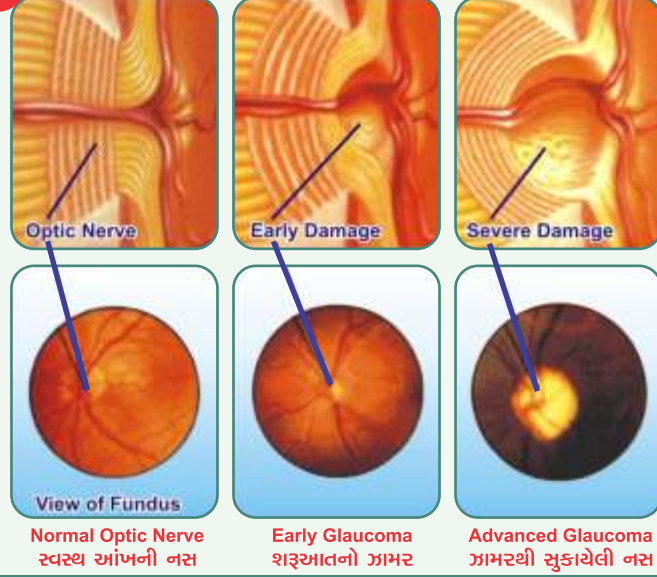


4




5


## VISUAL FIELD ANALYSIS



Zeiss Auto Perimeter



Normal Field Analysis



Abnormal Field Analysis

Normal Visual Field  
સ્પષ્ટ દ્રષ્ટિAbnormal Visual Field  
ગાંબી દ્રષ્ટિ

ગામર થવાથી દ્રષ્ટિનો તફાવત

## ▶ ગામરની સારવાર શક્ય છે.

ગામરની સારવાર દવાઓ, લેસર પદ્ધતિથી તથા ઓપરેશનથી કરી શકાય છે. ધ્યાનમાં રાખવા જેવી વાત એ છે કે ગામર ને લીધે જે નસને નુકશાન થાય છે તે પાછું વાળી શકાતું નથી. તેથી જેટલો જલ્દી ગામરનો રોગ પકડાય તથા જેટલો નિયમિત અને જલ્દી તેને કાબુમાં કરવામાં આવે તેટલો, વધારે દર્દીને ફાયદો થાય છે.

## ▶ ગામરની સારવાર

૧. દવાઓથી ૨. લેસરથી ૩. ઓપરેશનથી  
(જરૂર પડે ગામરનો વાલ્વ (Implant) પણ મુકવામાં આવે છે.)

આ ત્રણ વિકલ્પો થી ગામરની સારવાર થાય છે. ગામરની સારવાર કઈ રીતે કરવી તેનો નિર્ણય આંખના નિષ્ણાંત ડોક્ટર નીચેના પરિબલોને ધ્યાનમાં રાખીને લે છે.

૧. કયા પ્રકારનું ગામર.
૨. કયા સ્ટેજ નો ગામર.
૩. ગામરના લીધે કેટલું નુકશાન થયું છે.
૪. અગાઉ ઉપયોગમાં લીધેલી દવાઓની અસર.
૫. ગામર થવાના રીસ્ક ફેક્ટરો.
૬. દર્દીની આર્થિક અને સામાજિક સ્થિતિ.
૭. દર્દીનું ગામર વિશે નું જ્ઞાન અને દવા પાડવાની નિયમીતતા.

ગામરનું નિદાન જેટલું જલ્દી થાય તથા તેને યોગ્ય રીતે કાબુમાં રાખવામાં આવે તથા દર્દી નિયમિત ગામરની તપાસ કરાવે તો આંખની દ્રષ્ટિ સુરક્ષિત રહે છે.



## ભારતી આઈ ક્લીનિક

### Retina Center

એ/૨, નિકીતા ફ્લેટ, એરોમા સ્કૂલની બાજુમાં, આશ્રમ રોડ, ઉસ્માનપુરા,  
અમદાવાદ-૧૩. ફોન : ૨૭૫૫૨૩૧૪, (M) ૯૯૦૪૭૩૮૮૮૫  
Email : urmilshah2010@gmail.com

# SAVE YOUR SIGHT



## ગામર Glaucoma

### Dr. Urmil M. Shah

MBBS, DO, DNB (Gold Medalist), FNN (VR) FICO (London), FAICO (VR)

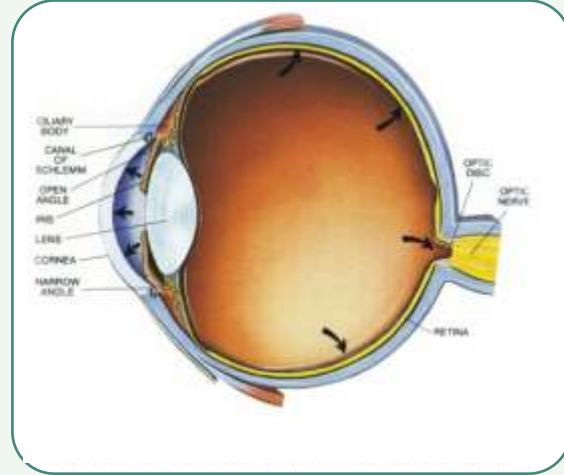
## ભારતી આઈ ક્લીનિક

### Retina Center

## ▶ ગામર એટલે શું ?

આપણી આંખમાં અમુક ચોક્કસ પ્રમાણમાં દબાણ હોય છે, જે આપણીઆંખના આકાર અને કાર્ય માટે જરૂરી છે, અમુક સંજોગોમાં આ દબાણ વધી જાય, ત્યારે આંખની નસને નુકશાન થાય છે. જેને ગામર કહેવામાં આવે છે. આંખનું સામાન્ય દબાણ ૧૦ થી ૨૧ m.m. Hg. હોય છે.

ઘણી વખત ઓછું દબાણ હોવા છતાં પણ આંખની નસને ગામરનું નુકશાન થાય છે જેને (Normal tension glaucoma) કે (Low tension glaucoma) કહેવાય છે.



ગામર થી વધેલો દબાણ

## ▶ ગામર કઈ ઉંમરે થાય ?

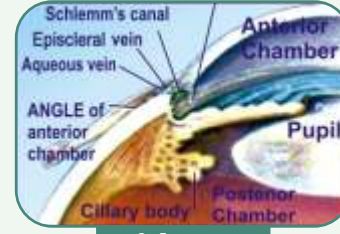
મહદઅંશે ૪૦ વર્ષ પછીથી વસ્તીનો ૨% વ્યક્તિમાં ગામરની આંખમાં અસર જોવા મળે છે. ગામર કોઈક વખત નાની ઉંમરમાં પણ થાય છે. નવજાત શિશુમાં તથા ત્રણ વર્ષ સુધીના બાળકમાં થતાં ગામરને (Congenital / Developmental glaucoma) કહે છે, ૩ થી ૩૫ વર્ષ સુધીમાં થતાં ગામરના રોગને (Juvenile glaucoma) કહે છે. જુવાનીમાં કે નાના બાળકમાં થતાં ગામરના રોગની સારવાર માં ઓપરેશનની જરૂરીયાત વધારે હોય છે.

## ▶ ગામરના પ્રકાર

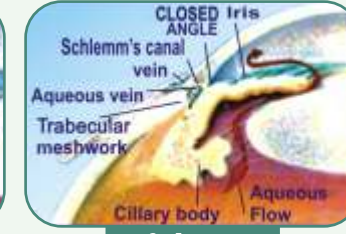
ગામરના મુખ્યત્વે બે પ્રકાર હોય છે.

૧. મીઠો ગામર ૨. તીખો ગામર (કડવો ગામર)

આંખમાં રહેલ પ્રવાહી જે આંખના દબાણ માટે જવાબદાર હોય છે, તેનો બહાર જવાનો માર્ગ (નિકાસ માર્ગ) સાંકળો થાય ત્યારે તીખા ગામરના લક્ષણો ઉદ્ભવે છે. નિકાસ માર્ગ મોકળો હોય તો પણ આંખનું દબાણ વધે ત્યારે મીઠો ગામરના લક્ષણો ઉદ્ભવે છે.



મીઠો ગામર



તીખો ગામર

## ▶ ગામરના લક્ષણો

મીઠા ગામરના દર્દીઓને મહદ અંશે કોઈપણ લક્ષણો હોતા નથી. ધીમે ધીમે દબાણને લીધે પાછળની આંખની નસ નબળી પડે છે. જ્યારે દર્દી અન્ય કારણસર કે આંખના નબરની તપાસ આંખના નિષ્ણાંત ડોક્ટર જોડે કરાવે છે ત્યારે મીઠો ગામર રોગ પકડાય છે.

તીખા ગામરના દર્દીને માથુ દુઃખવું, આંખ લાલ થવી, પાણી પડવું, ઝાંખુ દેખાવું, પ્રકાશમાં જોતા ક્લર કુંડાળા દેખાવા તથા અસહ્ય અડધા માથાનો દુઃખાવો થવો તથા ઉલટી થાય છે. તેથી દર્દી આંખના નિષ્ણાંત ડોક્ટર ની સલાહ લે ત્યારે તીખો ગામર રોગ પકડાય છે.

## ▶ કોને ગામર થઈ શકે છે ?

૧. આ બિમારી વારસાગત છે તેથી જે દર્દીઓના કુટુંબમાં ગામરની બિમારી હોય તેને.
૨. ડાયાબીટીસના દર્દીને.
૩. હાઈ બ્લડપ્રેશરના દર્દીને.
૪. થાઈરોઈડના દર્દીને.
૫. સ્ટીરોઈડ દવાઓના ઉપયોગથી.
૬. આધાશીશીના દર્દીને.
૭. પડદાની લોહીની નળીઓ બ્લોક હોય તેને.
૮. જેને આંખમાં ઈજા થઈ હોય તેને.
૯. ૪૦ વર્ષ પછી ૨% વસ્તીમાં ગામરની બિમારી હોય છે.

## ▶ ગામરના નિદાન માટે કયા ટેસ્ટ કરવામાં આવે છે ?

૧. આંખના દબાણનું માપ (Applanation tonometry and non contact tonometry)
૨. આંખની કીકી ની જાડાઈ (Pachymetry)
૩. આંખના ઐગલની તપાસ (Gonioscopy)
૪. આંખની નસ ની તપાસ (Fundoscopy)
૫. આંખની દ્રષ્ટિના ગોળાઈની તપાસ (Visual field test)
૬. ઈન્ફ્રારેડ કિરણોના ઉપયોગથી આંખના જ્ઞાનતંતુની તપાસ (O.C.T.)



APPLANATION TONOMETER



NON CONTACT TONOMETER



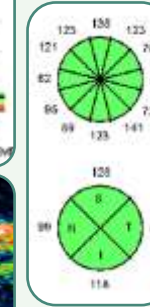
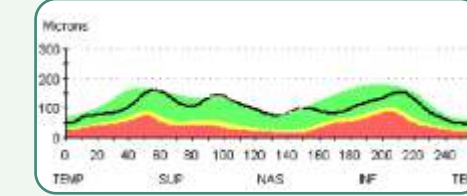
PACHYMETER



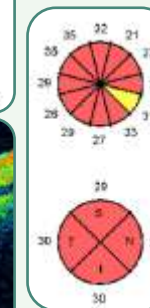
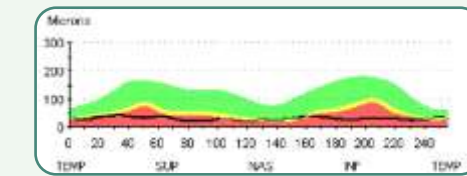
GONIOSCOPE



O.C.T.



Normal EYE • સ્વસ્થ આંખનું O.C.T.



Glaucomatous EYE • ગામર વાળી આંખનું O.C.T.